内視鏡下鼻中隔手術Ⅲ型（前弯矯正術）、Ⅳ型(鼻中隔外鼻形成術)について

【改定の経緯】

K347-3 の内視鏡下鼻中隔手術Ⅰ型（骨・軟骨手術）は、弯曲部を切除する切除術である（図 1)。この術式は、鼻の形態を保つのに必要な前弯・上弯部を切除できないことから、前弯・上弯を矯正できない術式であった。そのため術後でも、前弯・上弯が残存し症状の改善が得られない症例が存在した（図 2)。そして K334-2 鼻骨変形治癒骨折矯正術、K347-2 変形外鼻手術は、外鼻変形の修正を目的としており、鼻中隔矯正術は別途行われてきた。

図 1　内視鏡下鼻中隔手術Ⅰ型

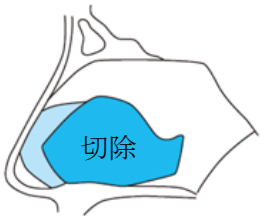

図 2　術後に右前弯が残存した症例

本来、器官は必要とされる機能が形態を形成しているため、その器官を治療する場合には機能と形態を区別するわけにはいかない。しかしながら鼻の治療では、社会倫理的観点から、鼻の機能は耳鼻咽喉科、形態は形成外科、と別々に治療される傾向にあった。その結果、機能のために形態を犠牲にする症例、形態のために機能を犠牲にする症例などの負の症例が存在した。現在までに鼻中隔前弯・上弯部を矯正する保険術式はなく、さらに外鼻変形を同時に矯正する保険術式も存在しないことから、新たな術式の改定が行われた。

【内視鏡下鼻中隔手術Ⅲ型（前弯矯正)】

対象は、鼻中隔手術Ⅰ型では矯正できない鼻中隔前弯を伴う鼻中隔弯曲症である (図 3)。切除術ではなく、鼻中隔前端からアプローチし（図 4）前弯部を直線的に形成したうえで鼻腔正中に再構築する術式となる（図 5,6)。

図 3 右凸の前弯を伴う症例

図 4　鼻中隔前端からアプローチ

図 5 前弯部を中央部軟骨で補強し直線的に形成

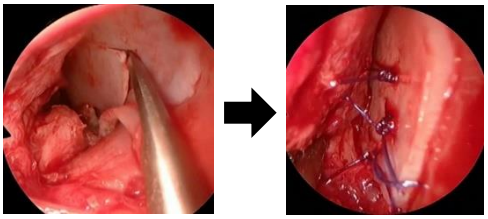

中央部軟骨を摘出　　弯曲部に中央部軟骨を縫合し、直線的に形成

図 6 脱臼前弯部を鼻腔正中に再構築

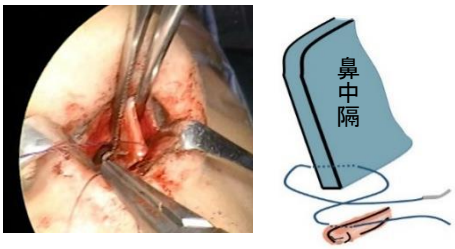

【内視鏡下鼻中隔手術Ⅳ型（鼻中隔外鼻形成術）】

対象は、機能障害としての鼻中隔前弯・上弯を含む鼻中隔弯曲症に加えて、形態異常としての外鼻変形を症状としている症例である（図 7）。鼻内および外鼻を同時にバランスよく治療する方が機能改善度は高くなるため、一回の手術で鼻中隔弯曲・前弯・上弯・外鼻変形を同時に矯正する。切開は鼻柱の外切開となり（図 8）、鼻中隔弯曲・前弯・上弯を矯正したうえで、大鼻翼軟骨や外鼻軟骨などを含めた外鼻組織を分解し（図 9）、適正な位置に再構築することで外鼻変形をも矯正する（図 10）。

図 7　鼻中隔弯曲・前弯・上弯・外鼻変形を伴う症例

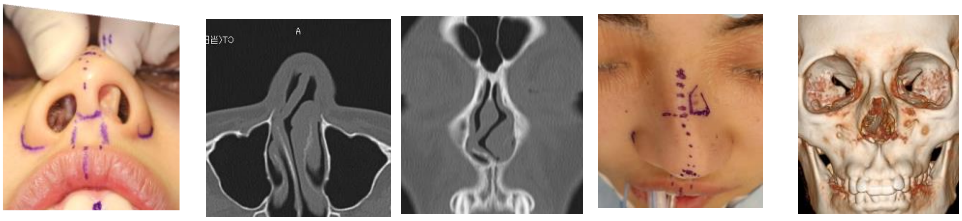

左凸の前弯　　左凸の前弯　　右凸の上弯　　外鼻変形　　骨性斜鼻

図 8　鼻柱の外切開

図 9　外鼻組織を分解

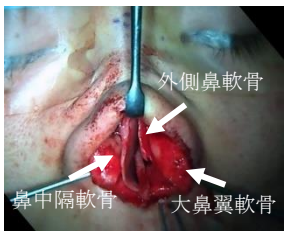

図 10　外鼻組織の再構築